

# Histopathologie

Fall 24

**Präp.-Nr.: 24**

**Färbung: HE**

**Organ: Schlund**

**Tierart: Rind**

## **Pathologisch-anatomische Befunde:**

- **unterschiedlich geformte Zubildungen auf der Schleimhaut**
- **das exophytische Wachstum ist eindeutig zu erkennen**



### **Papillom(atose)**

- warzenförmige Zubildungen
- bei genauem Hinsehen wird er kennbar, daß sich auf den plumpen Proliferaten eine zweite, kleinere Generation von Zubildungen befindet

**Rind, Ösophagus**

## Histologische Beurteilung des Tumors (1):

Kriterium	gutartig	bösartig
<i>A. Beurteilung des Tumorgewebes</i>		
Gewebedifferenzierung		
<b>epithelial</b>	<b>normaler Zellverband (Epithel / Drüse)</b>	Gewebe atypisch ausgebildet, verringerte Ähnlichkeit mit dem Ursprungsgewebe
mesenchymal	Bildung von Interzellulärsubstanz	
Verhalten zur Umgebung		
	<b>exophytisches W.</b>	infiltratives Wachstum

## Histologische Beurteilung des Tumors (2):

Kriterium	gutartig	bösartig
<i>B. Beurteilung der Tumorzellen</i>		
Zellkern		
Kerngröße	gleichgroß	ungleich groß (z.T. Zellriesen und Riesenzellen)
Kernform	zelltypisch	unregelmäßig
Chromatingehalt	zelltypisch	vermehrt, atypisch verteilt
Mitosen	keine / wenige	vermehrt
Zytoplasma		
spez. Organellen	vorhanden (Verhornung)	vermindert / fehlend
Basophilie	zelltypisch	vermehrt

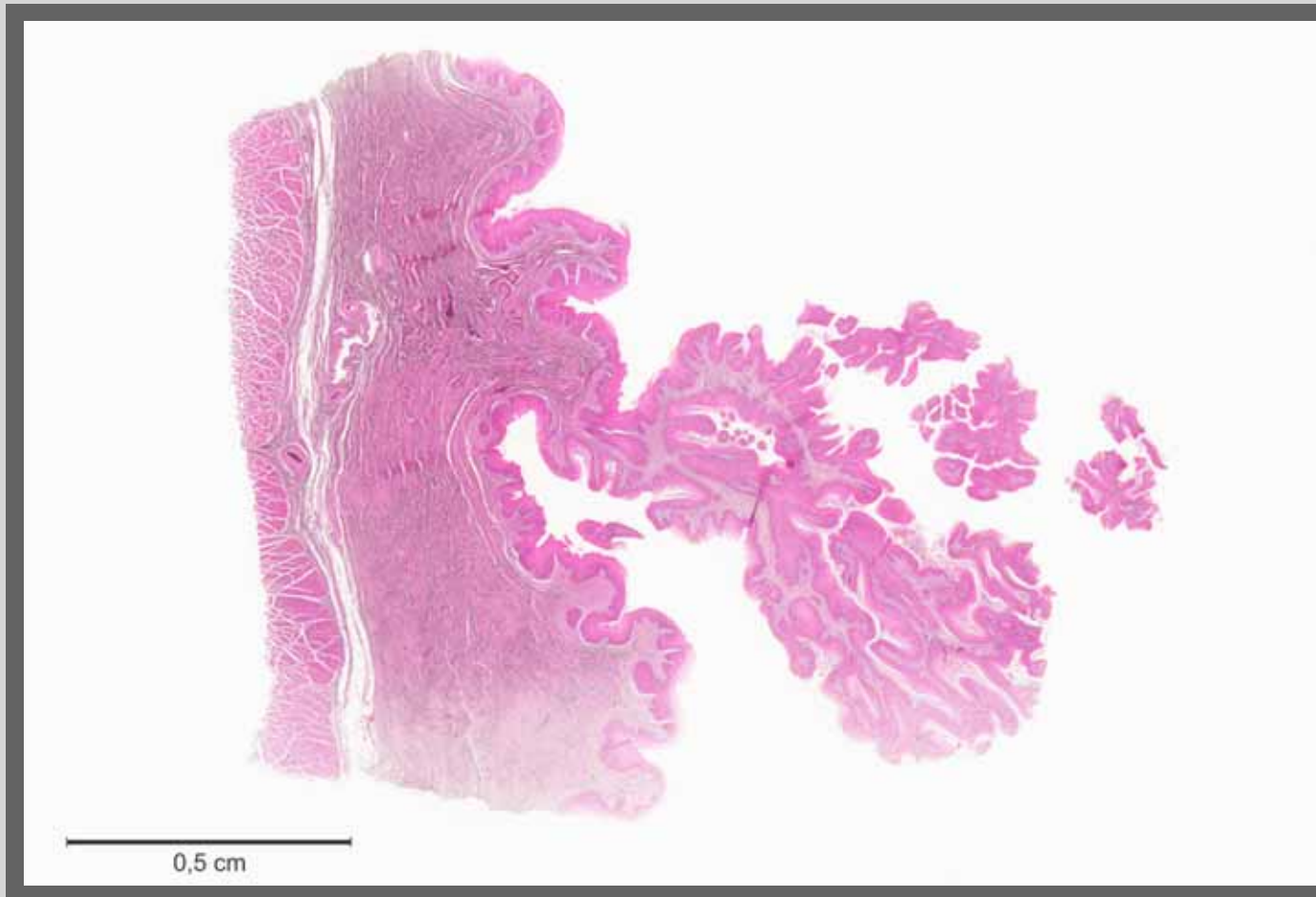
## Histologische Beurteilung des Tumors (3):

Kriterium	gutartig	bösartig
<i>C. Klinischer Vorbericht / Verlauf</i>		
Metastasen		
	keine	möglich (z.B. Gefäßeinbrüche)
Rezidive		
	selten möglich	möglich (*)

(\* Virus-bedingter Tumor)

## Beurteilung / Diagnose des Tumors:

**Papillom der kutanen Schleimhaut**

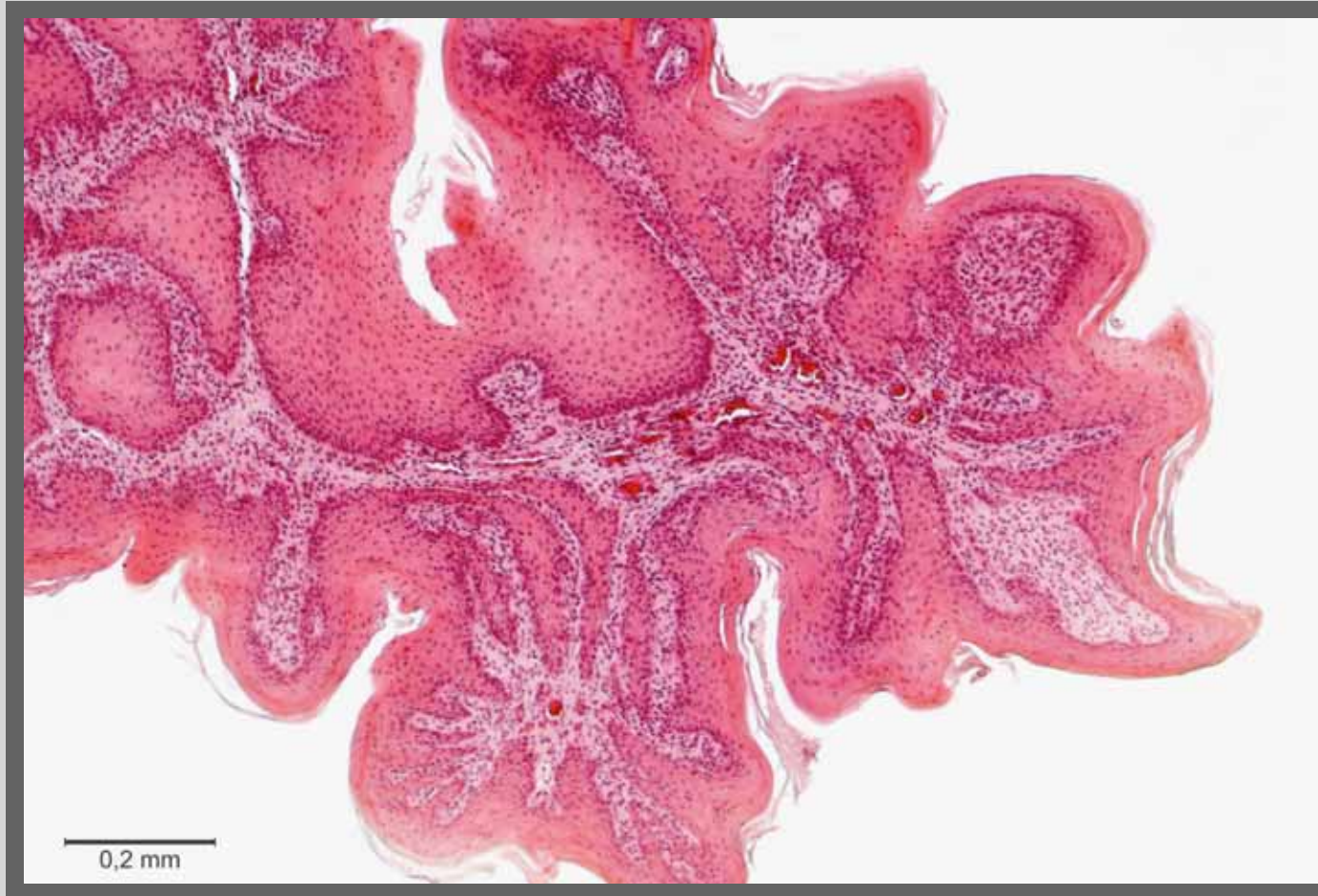

## Papillom

- das Tumorgewebe wächst fingerförmig aus dem Epithel heraus

Kursus-Präparat, Übersicht, HE-Färbung

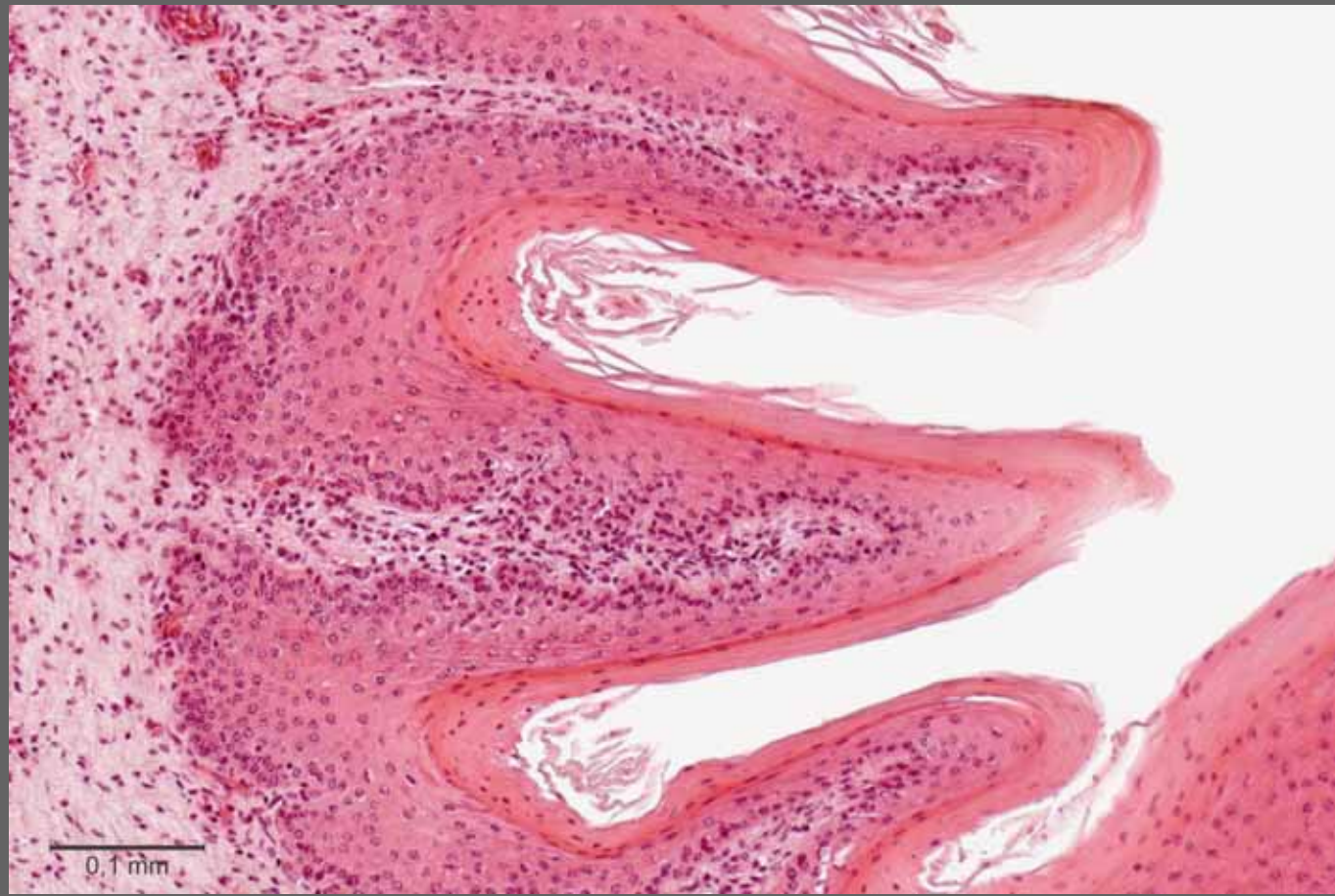



## Papillom

- das regelhaft aufgebaute Epithel ruht auf einem bindegewebigen Grundstock
- eine vermehrte Verhornung im Sinne der Hyperkeratose liegt zusätzlich vor

Kursus-Präparat, HE-Färbung

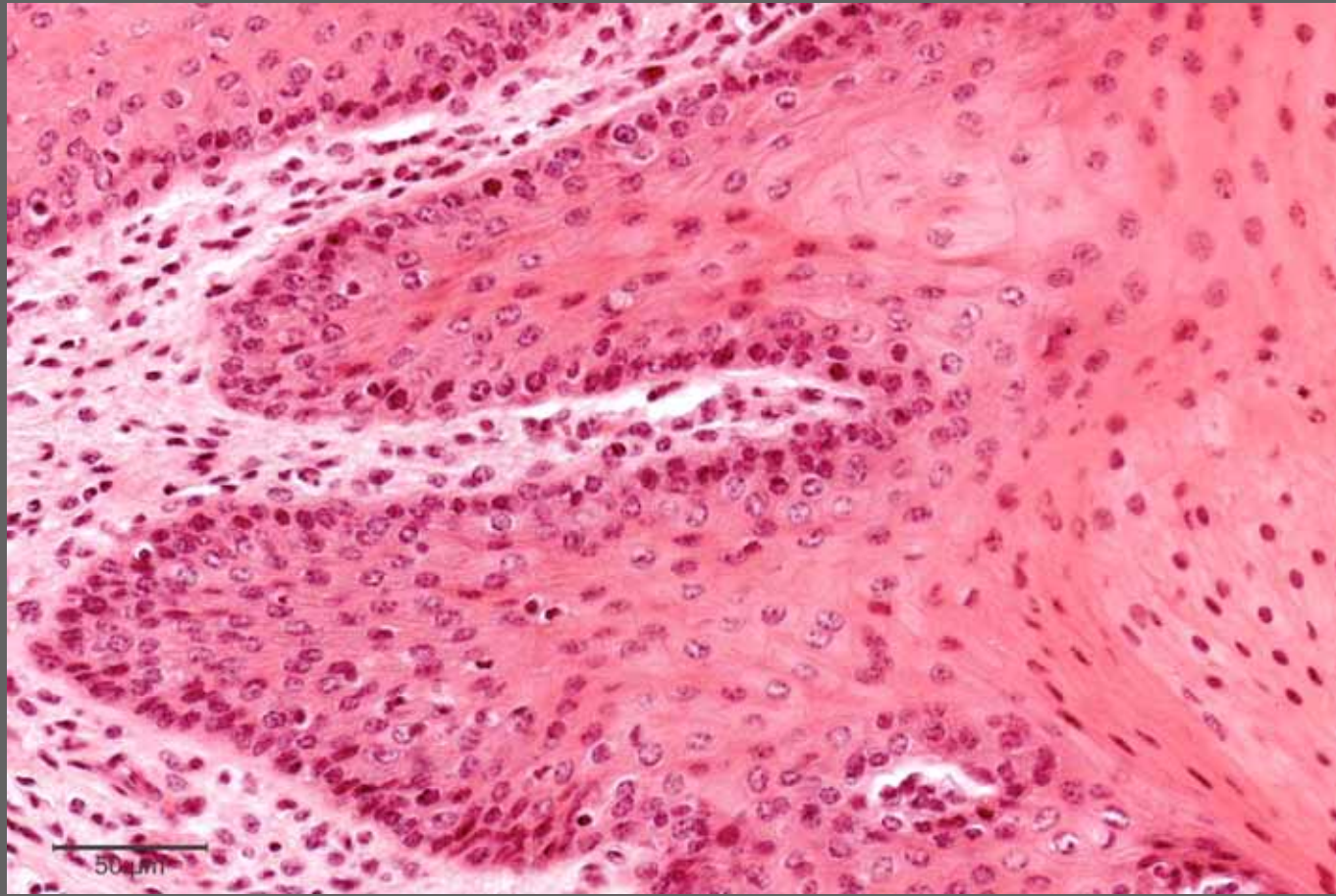


## Papillom

- Anordnung von Epithel und Propria wie in einem normalen verhornenden Plattenepithel
- d.h. bei dieser Vergrößerung gibt es keine Möglichkeit zu erkennen, daß es sich tatsächlich um einen Tumor handelt

Kursus-Präparat, HE-Färbung





## Papillom

- regelhaft aufgebautes verhorntes Plattenepithel

Kursus-Präparat, HE-Färbung

**Ende**